Diagnostic d’un déplacement discal réductible de l’ATM.

Figure 1:

Une patiente de 49 ans consulte au cabinet dentaire pour une sensation de « mâchoire qui se déboite ». Elle pense que cette sensation est apparue récemment au cours des derniers mois mais que la gène est plus présente depuis 3 semaines. Lors d’un repas, des amis lui ont fait la remarque qu’elle faisait un bruit « bizarre » lorsqu’elle mastique. Elle ne ressent pas de douleur mais s’inquiète de ce que cela pourrait être.

2. Dépistage chez un patient consultant pour un DTM

Fleiter B, Cazals G 2016

Figure 2:

La consultation se déroule en deux temps: l'entretien au bureau et l'examen clinique au fauteuil. Il est possible d'utiliser des fiches cliniques spécialisées pour systématiser ce genre de consultation sur les dysfonctionnements temporo-mandibulaires/douleurs orofaciales (1). Une fiche clinique sert de guide lors de ce type de consultation pendant lesquelles les patients donnent généralement beaucoup d'informations.

1. Fleiter B, Cazals G. Dépistage des dysfonctionnements de l'Appareil Manducateur et leurs facteurs de risque. Réalités Cliniques 2016;27(3).

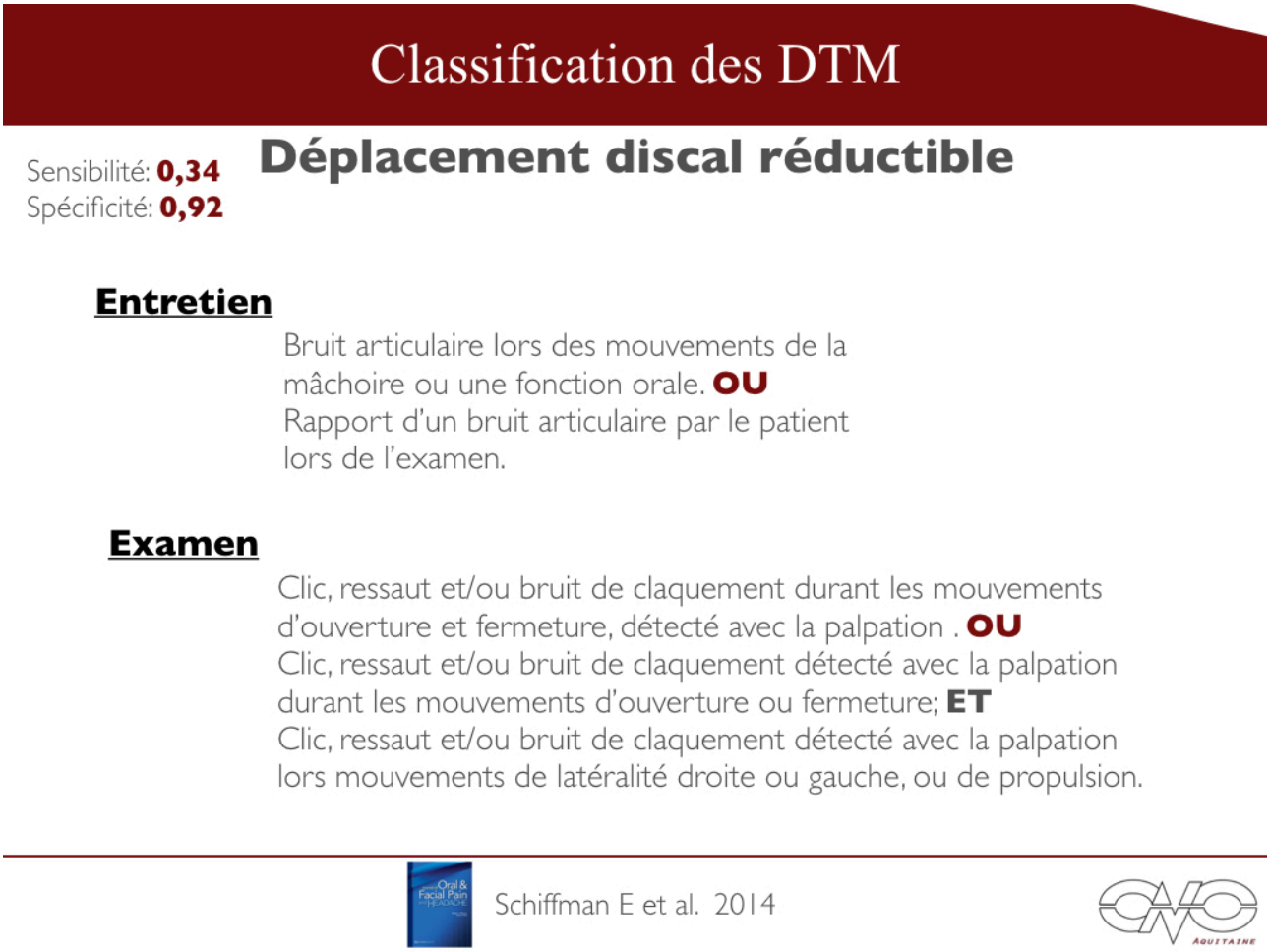

Figure 3:

Le déplacement discal réductible (DDR) fait partie d'un ensemble de pathologies appelées dysfonctionnements temporo-mandibulaires ou DTM. Il peut être associé à des blocages intermittents ou non. Un regroupement d'experts internationaux a mis au point des critères diagnostiques des DTM les plus fréquemment retrouvées dans notre pratique, les *Diagnostic Criteria/TemporoMandibular Disorders* (DC/TMD) (2). Nous présentons ici une traduction française non validée de ces critères.

Ces critères nécessite que le patient rapporte un bruit articulaire pendant l'entretien ou lors de l'examen et que le praticien entende un clic, ressaut et/ou bruit de claquement lors de certains mouvements de la mâchoire pendant l'examen clinique.

2. Schiffmann E, Ohrbach R, Truelove E et al. Diagnostic criteria for temporomandibular disorders (DC/TMD) for clinical and research applications: recommandations of the international RDC/TMD Consortium Network and Facial Special Interest Group. J Oral Facial Pain Headache 2014;28(1):6-27.

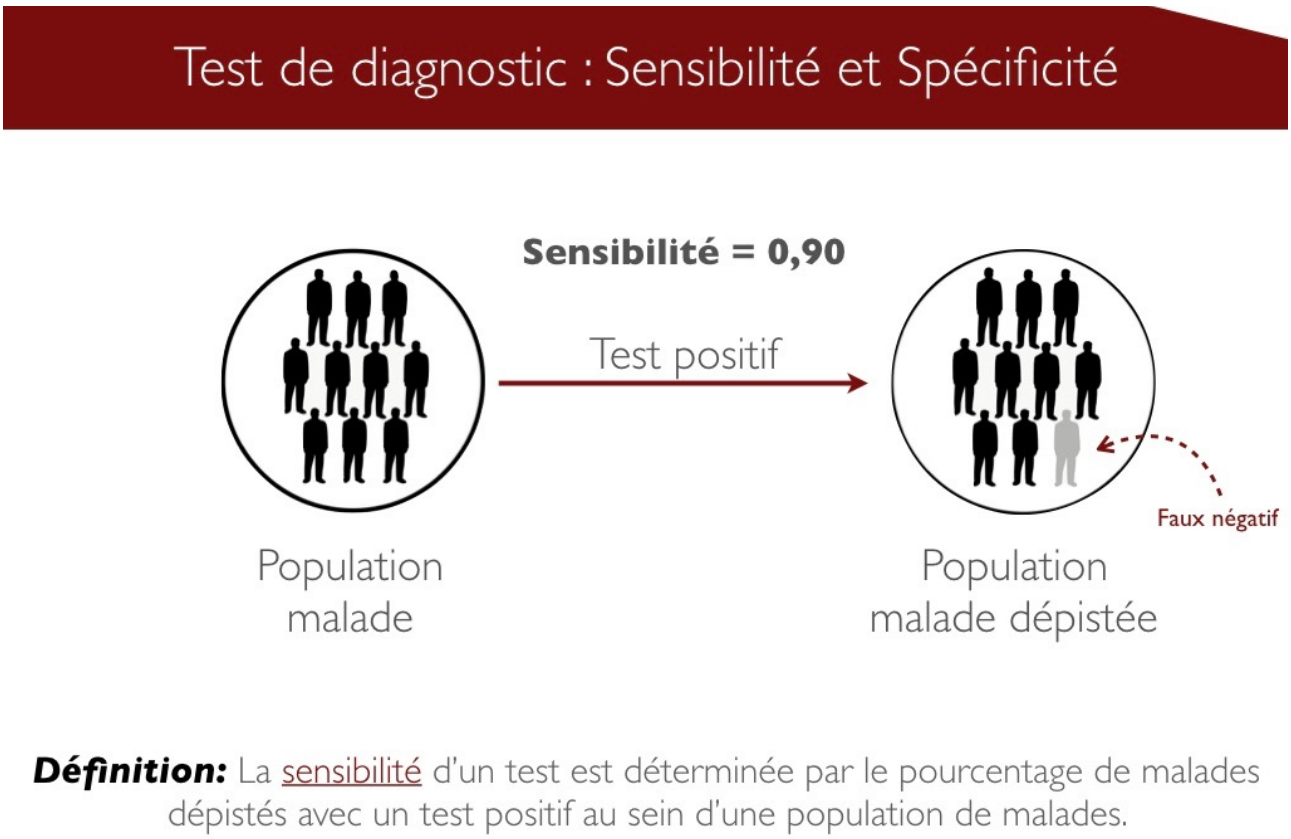

Figure 4:

Plus un test de diagnostic a une sensibilité élevée plus il est fiable. Elle se quantifie de 0 à 1. La sensibilité des critères diagnostiques d'un DDR est faible (0,34).
Cela veut dire que l'utilisation seule de ces critères diagnostiques est peu fiable pour détecter les patients atteints de cette pathologie.

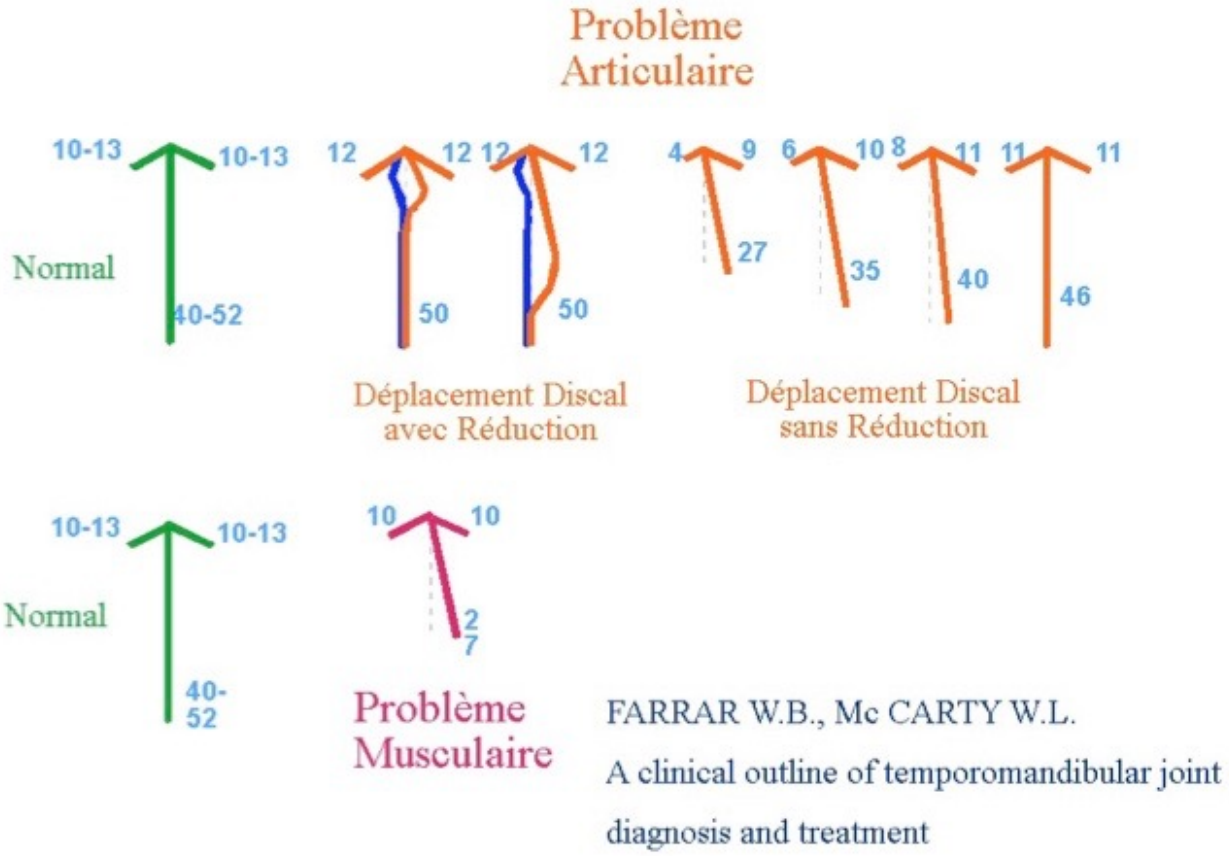

Figure 5:

Un test de diagnostic souvent utilisé par les chirurgiens dentistes est celui de l'observation des trajets d'ouverture, fermeture et latéralités de la mandibule. Il permet d'établir un diagramme de Farrar pour son patient. Ce test n'est pas utilisé dans les DC/TMD. Il nous semble pourtant intéressant pour améliorer la précision du diagnostic de DDR en clinique. La sensibilité et la spécificité de ce test ne sont pas connues.

Figure 6:

La patiente nous rapporte lors de l'entretien un claquement du côté droit. Pendant l'examen clinique, nous entendons un bruit articulaire lors des trajets d'ouverture, de fermeture, de propulsion et de latéralité gauche.
Nous pouvons poser le diagnostic de DDR sans blocages intermittents selon les DC/TMD.
Nous décidons d'établir un diagramme de Farrar pour affiner notre diagnostic.

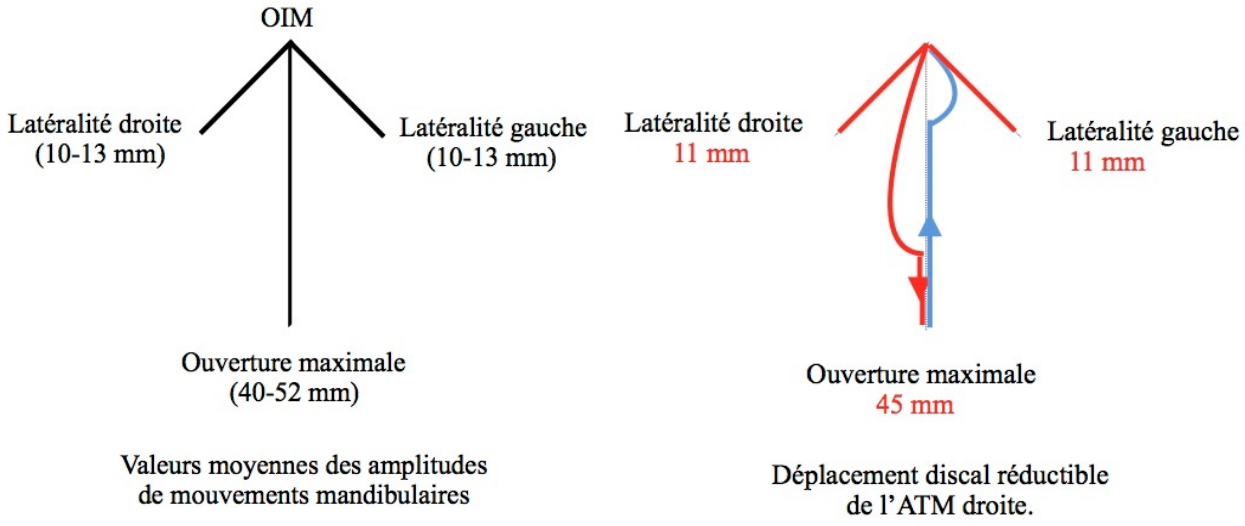

Figure 7:

Ouverture buccale = 45 mm.
Latéralité gauche = 11 mm.
Latéralité droite = 11 mm.
Le trajet de la mandibule est dévié vers la droite en milieu d'ouverture buccale vers la droite et en fin de fermeture buccale vers la gauche.
Le diagramme de Farrar de notre patiente nous conforte dans le diagnostic de DDR.

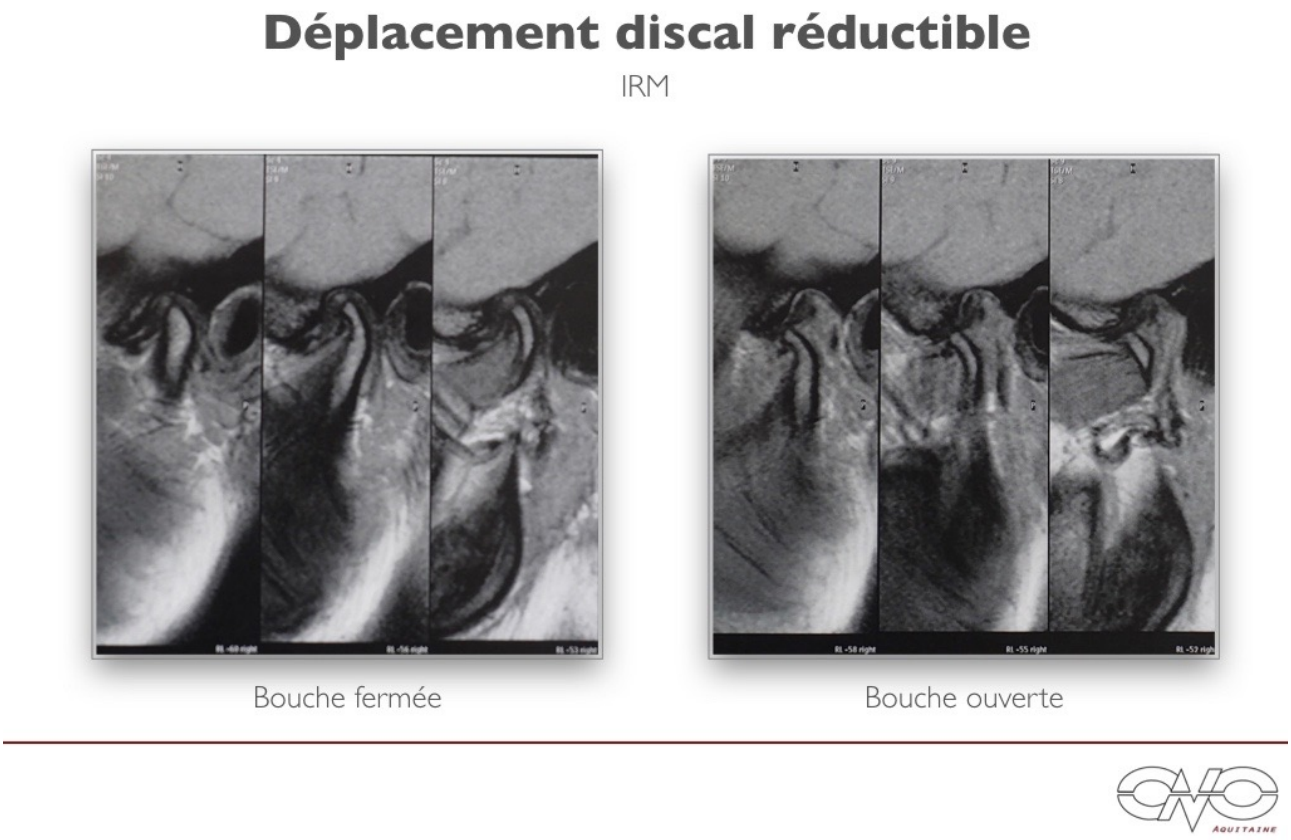

Figure 8:

L'IRM reste le test de référence pour les déplacements discaux. Du fait d'un rapport coût/bénéfice défavorable, il est cependant très rarement utile de la prescrire en première intention pour un DDR non douloureux.

Figure 9:

Ces diapositives sont issues du cycle de 4 TP du CNO Aquitaine. N'hésitez pas à vous rapprocher de votre section régionale pour échanger et vous perfectionner sur le thème des dysfonctionnements temporo-mandibulaires.
Toutes les infos sur occluso.com et sur Facebook!