Dysfonctions occlusales : anomalies de l'occlusion dentaire humaine

J.-D. Orthlieb, L. Darmouni, J. Jouvin, A. Pedinielli

L'anomalie de l'occlusion, ou dysfonction occlusale, est caractérisée par un affrontement conflictuel des arcades dentaires favorisant des altérations structurelles des éléments constitutifs de l'appareil manducateur et/ou un comportement adaptatif perturbant une gestion ergonomique de l'appareil manducateur. Parmi les dysfonctions occlusales, on distingue les anomalies de calage, les anomalies de centrage, les anomalies de guidage. Cet article fait suite à une première partie traitant des aspects physiologiques de l'occlusion (fonctions occlusales).

© 2013 Elsevier Masson SAS. Tous droits réservés.

Mots-clés : Occlusion ; Malocclusion ; Interférence occlusale ; Prématurité occlusale ; Relation centrée

Plan

- **Introduction** 1
- **Anomalies occlusales ou dysfonctions de l'affrontement occlusal** 1
  - Anomalies de calage 1
  - Anomalies de centrage 3
  - Anomalies de guidage 4
- **Incidence des anomalies occlusales** 6
  - Interférences occlusales et pathogénicité 6
  - Fonction groupe ou fonction canine 7
  - Que penser du concept de l'« occlusion fonctionnelle » 7
  - Hiérarchie du concept de guidage en occlusodontie 8
  - Catégories d'occlusion 9

Introduction

En soi, le terme « malocclusion » est nettement insuffisant pour fonder sur ce « diagnostic » des études épidémiologiques, des mécanismes étiologiques et pathogéniques, ou pour dégager des indications thérapeutiques. Comprendre une malocclusion n'est pas seulement s'intéresser aux rapports d'occlusion plus ou moins défectueux, mais impose de les situer dans leur cadre squelettique, comportemental, et surtout d'évaluer leurs impacts sur les fonctions de l'appareil manducateur.

Les dysfonctions occlusales recensent les anomalies de l'affrontement occlusal, susceptibles de diminuer les capacités fonctionnelles de l'appareil manducateur (altération, réduction ou impotence) et/ou d'entraîner des fonctions manducatrices dommageables pour les structures. Entre « eufonction » et « pathofonction », il n'existe pas de frontière nette. Le dysfonctionnement de l'appareil manducateur est polyfactoriel. C'est donc toujours par la sommation des anomalies structurelles, associées à des facteurs parafonctionnels psychoémotionnels et à des fragilités de terrain que pourrait s'exprimer la symptomatologie [1].

Toutes les études épidémiologiques sont confrontées au problème essentiel de l'identification de telle ou telle anomalie ou pathologie pour constituer les groupes à étudier. Il est donc fondamental de définir, de classer, les différentes formes d'interrelations occlusales rencontrées, en précisant des signes positifs de reconnaissance, si possible par le simple examen clinique. Toute classification est simplificatrice, mais il n'existe pas de connaissance sans classification, c'est un vecteur essentiel du savoir.

Une première partie propose une classification des anomalies de l'occlusion en déclinant les anomalies de calage, les anomalies de centrage et les anomalies de guidage (Tableau 1). La deuxième partie tente de resituer cette classification dans le contexte des différents débats concernant l'incidence pathogénique de telle ou telle anomalie.

Nomina ni nescis perit et cognitio rerum (Linné, *Systema naturae*) : la collection sert d'instrument de connaissance.

Anomalies occlusales ou dysfonctions de l'affrontement occlusal

Anomalies de calage

Les anomalies de calage sont responsables de contraintes dentaires (surcharge dentaire, migrations dentaires) et de contraintes musculoarticulaires (instabilité mandibulaire, compression articulaire). Les délabrements coronaires (usure, érosion, fracture, carie), les dents absentes non remplacées, les agénésies, les surplombs, les occlusions croisées, les égressions, les ingressions, les béances provoquent une instabilité de l'occlusion d'intercuspidation maximale (OIM) par insuffisance de calage occlusal, favorisant la migration des dents restantes. Les systèmes articulaire et musculaire doivent alors compenser cette instabilité. En dehors de la surocclusion, toujours iatrogène, on distingue les anomalies de calage intercalaire (instabilité intra-arcade), des anomalies de calage postérieur et des anomalies de calage antérieur.

Volume 0 > n°0 > xxx 2013
http://dx.doi.org/10.1016/S1877-7864(12)59498-X

Tableau 1.
Classification des malocclusions.

Types (cadre structurel global)	Squelettique	Sagittal : classification de Ballard (classe I, II, III) Vertical : normodivergent, hypodivergent, hyperdivergent Transversal : asymétrie (asymétrie basicrânienne, latérognathie, etc.)
	Dentaire	Sagittal : classification d'Angle (classe 1, classe 2, classe 3) Vertical : béance, supraclusion (recouvrement excessif) Transversal : exoclusion, occlusion inversée
Anomalies occlusales (dysfonction de l'affrontement occlusal)	Anomalies de calage : anomalie de stabilisation dentaire et mandibulaire en OIM Anomalies de centrage (décentrage) : anomalie de position mandibulaire en OIM Anomalies de guidage : anomalie de direction vers l'OIM	
Catégories d'occlusion (incidence pathogène)	Normocclusion Occlusion fonctionnelle Malocclusion fonctionnelle Malocclusion pathogène	

OIM : occlusion d'intercuspidation maximale.

> *Point fort*
>
> **Classification des anomalies de calage**
> - Surocclusion : supracontact occlusal toujours iatrogène, concentré sur un élément (souvent prothétique) empêchant l'OIM complète
> - Anomalie de stabilité intra-arcade (versions, égressions)
> - Anomalie de calage occlusal postérieur (exocclusion, sous-occlusion ou édentement postérieur)
> - Anomalie de calage occlusal antérieur (sous-occlusion, édentement, surplomb excessif ou béance antérieure)

Anomalie de stabilité intra-arcade : absence de calage proximal ou de calage vertical ponctuel

La stabilisation mandibulaire n'a de sens que s'il existe une parfaite stabilité des arcades dans le temps, elle-même liée à la stabilité de chaque organe dentaire. La perte de points de contact proximaux comme de points de contact occlusaux rompt l'effet « voûte » de l'arc dentaire et induit automatiquement des migrations dentaires (version, égression) désorganisant les arcades dentaires, perturbant le plan d'occlusion et ainsi générant des interférences occlusales.

On ne confondra pas occlusion inversée et exocclusion, ces deux formes de relations occlusales ayant vraisemblablement des incidences pathogènes très différentes :

- occlusion inversée : il s'agit d'une relation occlusale cuspide fosse inversant les cuspides d'appui et les cuspides surplombantes. Cette situation est stable ; le calage est maintenu, mais il existe un risque d'interférence postérieure ;
- exocclusion : signifie « en dehors de l'occlusion ». Les dents antagonistes ne s'affrontent pas, mais se croisent, d'où l'ancienne expression « occlusion en ciseau ». Cette situation est très instable (Fig. 1).

Remarque. Venant de l'anglais *crossbite*, le terme « occlusion croisée » doit être rejeté. Il est compris comme occlusion inversée alors qu'il signifie, en français, le croisement c'est-à-dire l'exocclusion ; il entretient donc une confusion nuisible.

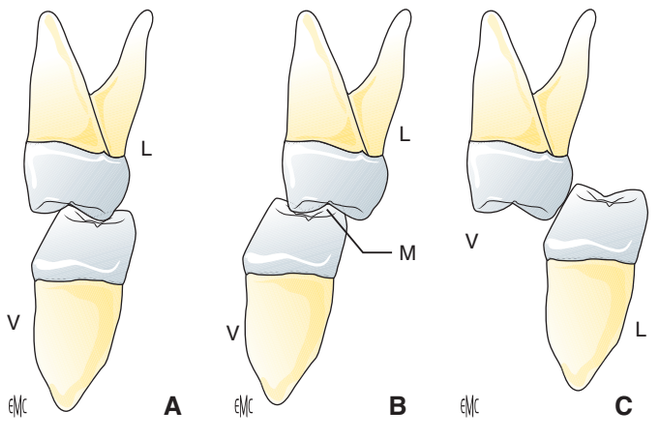

Figure 1. Occlusion transversale (couple molaire droit en vue mésiale).
L : face linguale ; V : face vestibulaire ; M : face mésiale.
A. Orthoclusion.
B. Occlusion inversée (maintien de la stabilité, risque d'interférence dans le guidage).
C. Exocclusion (forte instabilité, forte interférence dans le guidage).

Anomalies de calage occlusal postérieur

Au contraire des pertes de dimension verticale d'occlusion (DVO), la perte de calage postérieur est citée fréquemment comme un facteur pathogène. De nombreux auteurs recensés par Mc Neil [2], ou par Seligman et Pullinger [3], associent perte de calage postérieur et pathologie articulaire. Plus récemment, en plus de la modélisation proposée par Baba [4], l'analyse de la littérature de Tallents [5] suggère que, si le remplacement des dents postérieures absentes ne prévient pas le développement de troubles musculoarticulaires, la perte de dents postérieures peut accélérer les atteintes dégénératives de l'articulation temporomandibulaire (ATM). En 2009, Wang souligne le risque de dysfonctionnement de l'appareil manducateur associé à la perte de calage postérieur chez la jeune femme [6]. En effet, une absence de calage occlusal, en présence de crispations musculaires, peut provoquer une élévation condylienne (compression) à direction postérieure (pathogène), surtout si les surfaces de guidage n'empêchent pas la rétroposition mandibulaire (absence de guidage antirétroposition, cf. infra). Si la pathogénicité de la perte de calage reste dépendante de la combinaison de facteurs, c'est vraisemblablement parce que l'absence de capacité d'appui occlusal inhibe la capacité de serrement : « pour pouvoir serrer les dents, il faut pouvoir s'appuyer sur quelque chose ». Il y a autoprotection des structures, la pathogénie naissant d'un défaut d'autoprotection.

Classification des anomalies de calage occlusal postérieur

On distingue différentes situations d'anomalies de calage, susceptibles de générer des effets pathogènes différents :

- insuffisance de calage postérieur : la possibilité de trouver un contact postérieur par une activation forte des muscles élévateurs expose l'ATM à des contraintes ;
- perte de calage postérieur intercalaire avec version postérieure : il existe des versions des dents terminales ; dans ces conditions, la forte crispation est possible (le patient pouvant trouver un appui postérieur), ce qui expose l'ATM à des contraintes ;
- perte de calage postérieur terminale : paradoxalement, les contraintes articulaires sont vraisemblablement limitées du fait que la faible capacité occlusale de stabilisation mandibulaire ne permet alors pas de développer une force importante de crispation. En revanche, les dents résiduelles sont exposées aux surcharges ;
- perte de calage postérieur avec délabrement antérieur : l'association d'une importante perte de calage postérieur à des édentements, caries, délabrements, usures antérieurs provoque une diminution progressive de la DVO. Cette situation est peu pathogène pour les ATM. C'est le système dentaire résiduel qui est très exposé aux surcharges ;

- perte de calage postérieur avec migration antérieure : il en résulte une perte de DVO peu pathogène pour les ATM. C'est le système dentaire résiduel qui est très exposé aux surcharges. L'apparition récente de diastèmes en est un signe pathognomonique ;
- perte de calage postérieur avec décentrage : l'association de ces deux conditions (perte de calage et décentrage mandibulaire) expose vraisemblablement l'ATM à de fortes contraintes qu'elle serait peu apte à absorber.

Anomalie de calage antérieur

En dehors des anomalies dentaires (caries, délabrements, édentements), on distingue le surplomb excessif et la béance antérieure.

> *Point fort*
>
> **Classification des anomalies de calage occlusal antérieur**
> - Sagittale : surplomb excessif
> - Verticale : béance (absence de recouvrement)

Surplomb excessif (dans le sens sagittal)

Dans le secteur antérieur, les arcades dentaires sont non concordantes sagittalement par anomalies squelettiques ou dentaires. Le surplomb antérieur, entre la partie linguale du bord libre antéromaxillaire et la face vestibulaire antérieure de la dent mandibulaire, est normalement de 2 à 3 mm. Il est considéré comme excessif au-delà de 4 mm. Dans classe 2-1 d'Angle (surplomb antérieur excessif), les secteurs postérieurs peuvent éventuellement être bien calés (s'ils sont en rapport une dent/deux dents : classe 2 totale), mais il existe toujours un risque d'égression, de version des dents antérieures.

Béance antérieure (ou absence de recouvrement) (dans le sens vertical)

La typologie squelettique hyperdivergente et les dysfonctions labiolinguales souvent associées sont responsables d'une absence de contact occlusal antérieur. Cette absence génère une instabilité mandibulaire. Pour les petites béances, l'instabilité mandibulaire est aisément compensée par une adaptation des schémas de fonctionnement de la langue. Pour les béances étendues, l'instabilité mandibulaire est majeure, les compensations musculaires constantes avec une symptomatologie plus fréquente ; vraisemblablement, il existe une nette diminution des capacités de tolérance adaptative de l'appareil manducateur (par exemple à des modifications prothétiques des secteurs postérieurs). Le lien pathogénique entre béance et DAM est bien établi, même si causes et conséquences doivent être distinguées [3]. La présence d'une béance antérieure impose un diagnostic étiologique : il faut impérativement différencier les béances primaires, acquises par troubles fonctionnels (posture linguale, ventilation orale, dysfonction labiolinguale), des béances secondaires par atteinte dégénérative de l'ATM, trauma mandibulaire, par traitement iatrogène (orthodontique, prothétique, occlusodontique, chirurgical).

Dans les cas de béance antérieure, les traitements prothétiques postérieurs sont conduits avec prudence, les capacités de tolérance du patient sur le plan occlusal étant faibles et les risques d'interférences occlusales iatrogènes importants.

Comment évaluer cliniquement le calage ?

Observation des arcades dentaires

Elles ne doivent pas présenter de dysharmonie, elles devraient être exemptes de diastèmes ou d'édentement afin de maintenir la stabilité de l'occlusion et les divers plans d'occlusion.

Occlusion d'intercuspidation maximale et recrutement musculaire

Le recrutement des muscles élévateurs lors du serrement des dents doit être symétrique et synchrone. Le patient serrant sur deux cotons salivaires puis en OIM, la palpation bilatérale compare le recrutement des muscles masséters : la synergie, la densité de la contraction musculaire doivent être identiques.

Occlusion d'intercuspidation maximale et fermeture rapide

Elle permet une position mandibulaire précise, unique, médiane et répétitive favorisant une fonction musculaire automatique et simple. Le claquement des dents doit être rapide et régulier, accompagné d'un son unique et clair, et sans mobilisation dentaire (absence de fremitus).

Occlusion d'intercuspidation maximale et contacts occlusaux

Une distribution harmonieuse des contacts est matérialisée à l'aide de ruban marqueur fin (10 µm) ; elle constitue un élément plus significatif que le nombre. L'OIM est caractérisée par la multiplicité des contacts occlusaux avec des cuspides d'appuis centrées dans les fosses ou sur les crêtes marginales antagonistes permettant une occlusion, une dent à deux dents, hautement stabilisatrice. En complément, l'utilisation de bandelette d'aluminium de type ShimStock® permet d'obtenir des renseignements sur la simultanéité de l'occlusion.

> *Point fort*
>
> **Interrelation entre anomalie de centrage et anomalie de calage**
> - Plus l'OIM est décentrée, plus l'OIM doit être stable
> - Plus l'OIM est instable, plus l'équilibration en relation centrée est simple

Anomalies de centrage

Le décentrage mandibulaire transversal semble être l'anomalie qui aurait la plus grande potentialité pathogène [7]. En revanche, il existe un jeu physiologique sagittal de l'ordre du millimètre et les variations même importantes de la DVO sont généralement bien tolérées.

> *Point fort*
>
> **Classification des anomalies de centrage**
> - Décentrage mandibulaire transversal (droit ou gauche)
> - Antéposition sagittale excessive (supérieure à 2 mm)
> - Rétroposition sagittale excessive (absence d'interligne articulaire postérieur)
> - Excès ou Insuffisance notable de DVO

Décentrage mandibulaire

Lors de l'élévation mandibulaire, la cible qu'est l'OIM impose une position mandibulaire et par conséquent, une relation articulaire qui est le plus souvent légèrement différente de la relation centrée. On peut quantifier ce différentiel (différence de position entre occlusion en relation centrée [ORC] et OIM) au niveau dentaire ou au niveau condylien. Ce différentiel est physiologiquement essentiellement sagittal, le plus souvent d'environ 0,5 mm. L'appareil manducateur semble tolérer assez facilement un différentiel sagittal nettement plus important [8, 9]. Un différentiel transversal physiologique est quasi nul [10, 11]. Si ce « delta » est appréciable, on parle alors d'un « décentrage » (décentrage mandibulaire transversal en OIM) susceptible de générer compression et distension articulaires pouvant constituer un facteur de risque pathogène. Le clinicien recherche systématiquement, par l'examen clinique, ce type de situation avant de décider de la position de référence d'un traitement prothétique ou orthodontique. Mais l'appréciation du différentiel ORC–OIM n'a de sens

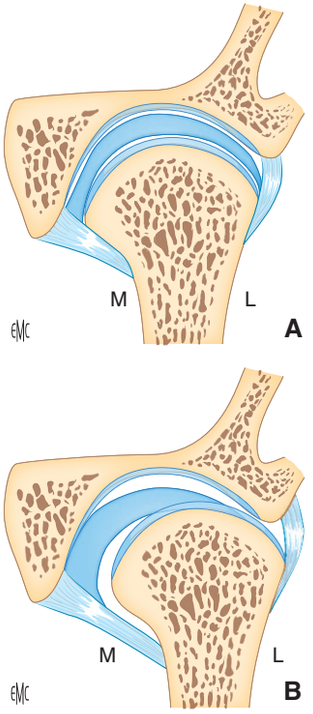

Figure 2. Le sujet présente un décentrage mandibulaire transversal soit un différentiel transversal occlusion en relation centrée (ORC) – occlusion d'intercuspidation maximale (OIM). M : médial ; L : latéral.
A. ORC. Il y a stabilité orthopédique de l'articulation temporomandibulaire (ATM) (centrage condylien) mais instabilité occlusale : inocclusion gauche.
B. OIM. Il y a instabilité orthopédique de l'ATM (décentrage condylien) mais stabilité occlusale.

que face à un état musculoarticulaire non inflammatoire ; elle est donc toujours précédée de l'évaluation clinique des ATM et de leur environnement musculaire, et si nécessaire d'une thérapie de reconditionnement musculoarticulaire le plus souvent par physiothérapie.

Le décentrage mandibulaire transversal correspond à une position mandibulaire en OIM provoquant un déplacement transversal mandibulaire par rapport à la position d'ORC, et générant ainsi des contraintes articulaires (Fig. 2).

Remarques. Le terme « déviation mandibulaire » indique une notion de mouvement, il est donc réservé à l'anomalie de la cinématique mandibulaire montrant une ouverture non rectiligne, alternant un déplacement d'un côté et un retour vers une situation médiane. L'alignement des milieux ne constitue pas un critère pertinent de centrage. La validation de la reproductibilité de la position mandibulaire en ORC constitue le repère le plus fiable.

Antéposition sagittale excessive (supérieure à 2 mm)

Une position mandibulaire en OIM nettement en avant de l'ORC ne génère pas de contraintes articulaires, l'ATM étant structurellement structurée pour fonctionner vers l'avant. Une OIM légèrement en avant de l'ORC (1 mm) ne pose vraisemblablement aucun problème. Au-delà de 1 mm, les bourrelets discaux postérieurs s'éloignent de la fosse et les condyles perdent également une certaine stabilité transversale liée à la zone antéromédiale des fosses mandibulaires. Cette instabilité articulaire intrinsèque à l'antéposition condylienne doit être compensée par une OIM parfaitement calée et par un guidage antirétroposition (GAR) optimal [12]. Plus l'OIM est en avant de la relation centrée, plus le calage en OIM et le GAR deviennent cruciaux.

Rétroposition sagittale excessive

Une OIM positionnant les condyles dans une situation reculée vers l'arrière-fond des fosses mandibulaires favorise la décoaptation condylodiscale et la compression des tissus rétrodiscaux, zone d'apport trophique de l'ATM [13]. La rétroposition condylienne présente donc des caractères pathogènes, mais le volume de la fosse mandibulaire limite les effets de la compression postérieure et la métaplasie des tissus rétrodiscaux permet des adaptations naturelles de la relation condylodiscale, ce qui rend vraisemblablement les situations de rétropositions condyliennes souvent peu symptomatiques [14]. Les fréquentes découvertes inopinées d'une nette rétroposition condylienne chez des sujets asymptomatiques soulignent les capacités de tolérance de l'ATM face à cette contrainte en direction postérieure.

Trouble de la dimension verticale d'occlusion

Les variations de la DVO, augmentation ou diminution, sont obtenues au prix d'une rotation mandibulaire autour des ATM. Sur quelques degrés de rotation (quelques millimètres au niveau incisif), elles n'induisent pas de contraintes articulaires, la rotation condylienne étant un mouvement parfaitement physiologique. Sur le plan musculaire, il semble exister des capacités adaptatives importantes (plusieurs millimètres au niveau molaire) dans les variations de la DVO.

Même s'il existe certainement des limites à ces variations [15], on retiendra globalement que l'on peut « jouer » avec la DVO pour répondre aux impératifs occlusoprothétiques. On prend des précautions (variations faibles et progressives) uniquement chez les patients aux faibles capacités adaptatives sur le plan neuromusculaire (patients âgés par exemple) [16, 17].

C'est une erreur classique que de confondre une insuffisance de DVO avec une perte de calage postérieur (Fig. 3). Or il est important de bien les différencier car elles ont vraisemblablement une incidence pathogène très différente, la perte de calage postérieur étant reconnue comme ayant un potentiel pathogène.

Anomalies de guidage

Par convention de langage, on discerne les interférences des prématurités suivant la direction du mouvement générant ces contacts occlusaux à caractères pathogènes [18] :

- une interférence occlusale est définie comme un obstacle dentaire limitant ou déviant les mouvements mandibulaires de translation (diductions ou propulsion). L'interférence peut être postérieure ou antérieure ;
- une prématurité occlusale concerne le mouvement d'élévation mandibulaire et non pas de translation. Elle est définie comme un contact occlusal décentrant le chemin de fermeture lors d'un mouvement d'élévation mandibulaire en relation centrée (mouvement axial terminal).

> *Point fort*
>
> **Classification des anomalies de guidage**
> - Interférences occlusales postérieures (travaillantes ou non travaillantes)
> - Interférences occlusales antérieures
> - Prématurités

Interférence occlusale postérieure (guide antérieur afonctionnel)

Une interférence occlusale postérieure est un contact occlusal postérieur désengrenant toutes les dents antérieures (incisives et canines) dans un mouvement de translation mandibulaire. L'interférence occlusale postérieure peut survenir en propulsion ou en diduction. Elle est travaillante ou non travaillante.

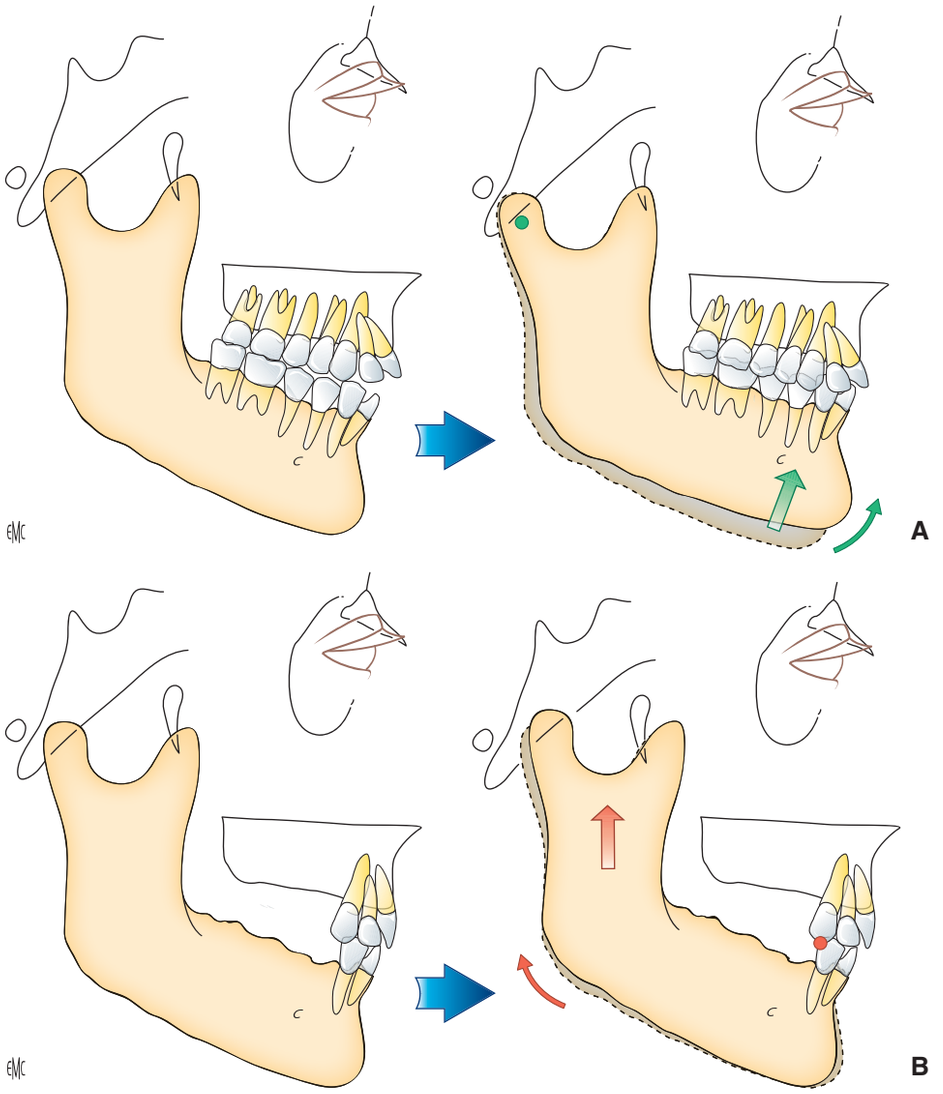

Figure 3. Diminution de la dimension verticale d'occlusion (DVO) (rotation antihoraire autour du condyle) et perte de calage postérieur (rotation horaire autour du contact occlusal distal).
A. Diminution de la DVO. C'est une rotation mandibulaire antérieure avec un centre de rotation postérieur au niveau condylien.
B. Perte de calage postérieur. C'est une rotation mandibulaire postérieure avec un centre de rotation antérieur au niveau de la dent la plus distale.

Un contact occlusal postérieur, lors d'un mouvement horizontal (propulsion ou latéralisation) est appelé interférence lorsqu'il n'y a pas simultanément de contact occlusal dans le secteur antérieur [19]. Cette relation occlusale conflictuelle est considérée comme d'autant plus traumatique pour la dent elle-même, qu'elle est :

- isolée, c'est-à-dire limitée à un couple de dents ;
- proche de la position en OIM (plus fréquente) ;
- située sur une dent postérieure, proche de l'ATM (plus exposée à la puissance musculaire) ;
- située du côté non travaillant (vitesse linéaire importante) [20]. On discerne ainsi des interférences occlusales du côté travaillant et des interférences occlusales du côté non travaillant, ces dernières paraissant plus pathogènes [21, 22].

Remarques :

- contact simultané postérieuret antérieur : occlusion « équilibrée » (parfois mal nommée par l'anglicisme « balançante »). Dans une position excentrée, un contact occlusal postérieur simultané à un contact occlusal antérieur ne doit pas être considéré comme une interférence occlusale : c'est un contact accompagnant ;
- béance antérieure : dans les cas de béance antérieure marquée, il existe toujours des interférences postérieures, aucune capacité de préhension antérieure ; toute position vers l'avant est encore plus instable que la position habituelle de fermeture : le patient reste toujours en arrière, il est toujours en rétrofonction.

Interférence occlusale antérieure (guide antérieur dysfonctionnel)

Une interférence occlusale antérieure est un surguidage antérieur verrouillant les capacités de translation des mouvements de diduction ou de propulsion et provoquant un excès de désocclusion postérieure en diduction.

Les fonctions de préhension, de section-arrachement, la mastication ou la phonation sont toujours obtenues par des translations condyliennes le long des tubercules articulaires. Ce déplacement est plus ou moins facilité suivant l'inclinaison des surfaces occlusales de guidage : pentes de guidage en propulsion, et pentes de guidage en diduction droite et gauche. Une pente incisive (ou une pente canine) trop abrupte est responsable d'un surguidage par oblitération de l'angle de liberté fonctionnelle. Ce verrouillage induit :

- une inhibition des mouvements de propulsion ou de latéralisation ;

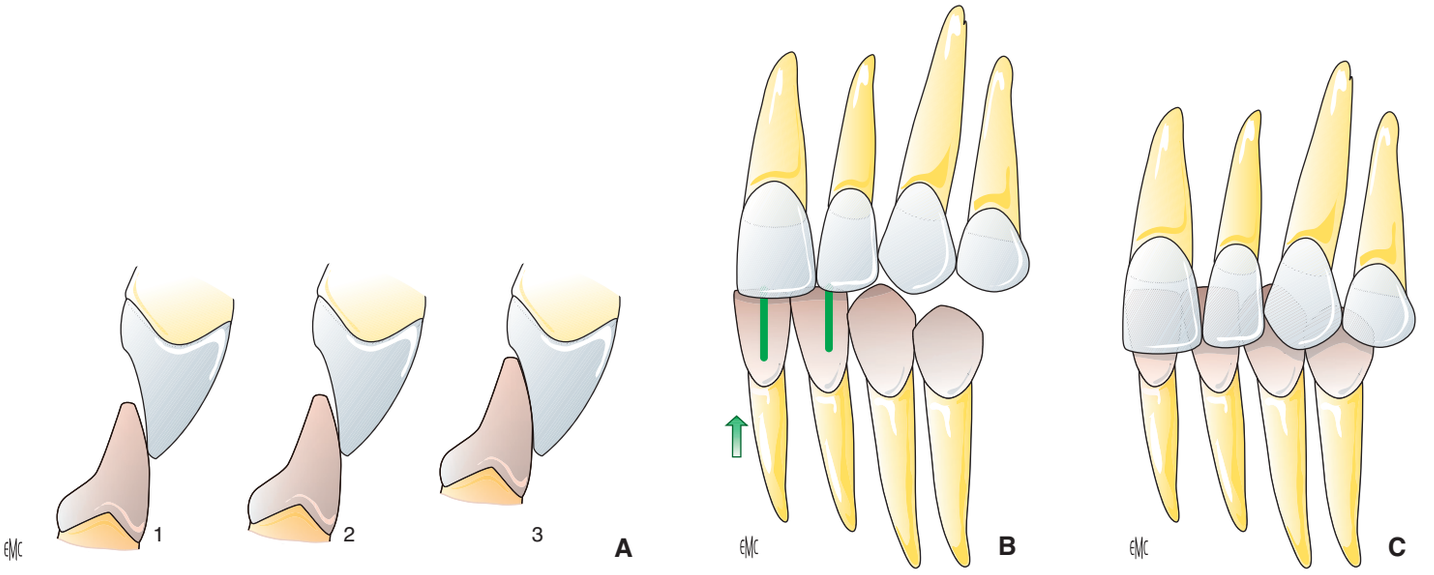

Figure 4. Verrouillage antérieur (ou interférence antérieure). Dans la relation de guidage dysfonctionnel, la situation des surfaces de guidage est inversée : c'est un point maxillaire qui glisse sur une surface linéaire mandibulaire.
A. 1. Juste après l'incision ; 2. entre incision et 3 : occlusion d'intercuspidation maximale (OIM).
B. De l'incision vers l'OIM, le guidage frotte sur la face vestibulaire mandibulaire (en vert).
C. OIM.

- une difficulté de l'affrontement en bout à bout ;
- des frottements des surfaces larges donc des usures au niveau dents antérieures antagonistes ;
- une rétrofonction mandibulaire, par réaction d'évitement, ce qui perturbe le système neuromusculaire et peut mettre en danger le système d'attache ligamentaire de l'ATM (distensions articulaires) [23]. Un surguidage canin génère un risque d'augmentation du jeu latéral dans l'ATM (mouvement de Bennett) [24, 25] ;
- une diminution des capacités d'écrasement des aliments, un surguidage canin provoquant une désocclusion postérieure immédiate trop importante.

Lors des mouvements, pour éviter l'usure des surfaces occlusales antagonistes il faut affronter des zones de contact les plus ponctuelles possible. Dans un mouvement de propulsion, des contacts ponctuels sur les bords libres des dents mandibulaires doivent se déplacer selon des trajets linéaires sur les surfaces de guidage maxillaires (convexité des arêtes proximales). L'interférence antérieure, résultant d'une pente de guidage forte associée à une oblitération de l'angle de liberté fonctionnelle, est matérialisée par la présence de trajets occlusaux inversés : linéaires sur les faces vestibulaires mandibulaires et ponctuels sur les faces linguales antéromaxillaires (Fig. 4).

Prématurités occlusales

Une prématurité occlusale est un contact en ORC :
- intéressant le plus souvent une dent postérieure (deuxième ou troisième molaire) ou une dent antérieure en malposition (par exemple, une canine en inocclusion) ;
- induisant un décentrage mandibulaire transversal en OIM.

La position mandibulaire en ORC est une position limite mais physiologique. Chez pratiquement l'ensemble des sujets en occlusion naturelle, il existe un différentiel sagittal entre ORC et OIM marquant un léger jeu articulaire existant naturellement en arrière de l'OIM. Il existe donc des contacts occlusaux caractérisant l'ORC et se produisant sur le chemin de fermeture en mouvement axial terminal. Des surfaces occlusales de contact entre l'ORC et l'OIM vont constituer une véritable barrière à la rétroposition mandibulaire.

On distinguera le GAR (*retrusive control*), considéré comme bénéfique, de la prématurité occlusale à caractère pathogène.

Occlusion en relation centrée fonctionnelle

Le GAR maintient la mandibule vers l'avant, majorant la coaptation condylo-disco-temporale [12, 23]. Il se situe préférentiellement sur le pan mésial de la cuspide linguale de chaque première prémolaire maxillaire. Comme il s'agit principalement d'information proprioceptive, la présence d'un GAR unilatéral peut suffire à induire la position mandibulaire vers une OIM antérieure non décentrée.

Le pont d'émail traversant la face occlusale de la première molaire peut parfois compenser l'insuffisance de la prémolaire. Chez l'enfant en denture mixte, elle joue ce rôle de barrière anti-rétroposition en attendant l'éruption de la première prémolaire maxillaire.

Occlusion en relation centrée dysfonctionnelle

On parle de prématurité occlusale lorsque le ou les contacts en ORC sont postérieurs, c'est-à-dire au niveau molaire.

■ Incidence des anomalies occlusales

Interférences occlusales et pathogénicité

Une interférence occlusale postérieure désengrène les dents antérieures alors qu'une interférence occlusale antérieure bride les mouvements de translation mandibulaires [22]. Même si on trouve dans la littérature quelques articles soulignant le potentiel pathogénique des interférences occlusales [26], la pathogénicité de ces anomalies de l'occlusion sur les plans musculoarticulaire, dentaire ou parodontal reste très controversée [27, 28]. Il est logique de penser que ces obstacles dentaires aux mouvements mandibulaires horizontaux soient nocifs par les excès de contraintes qu'ils sont susceptibles de générer. Mais, en fait, la relation binaire entre anomalie de l'occlusion et excès de contraintes est contingente, c'est-à-dire qu'elle doit être resituée globalement dans son contexte mécanique, biologique et comportemental. Par exemple, si une contrainte mécanique forte est appliquée au parodonte alors que la dent n'est pas bloquée par son emboîtement en OIM, la migration de la dent lui permet d'éviter la contrainte liée à la surcharge occlusale. En revanche, si le calage occlusal, le calage proximal ou l'interposition linguale ou jugale empêchent cette migration, la cinématique mandibulaire

> *Point fort*

Classification du guidage

- Guidage en propulsion :
  - fonctionnel ;
  - afonctionnel : interférence postérieure en propulsion ;
  - dysfonctionnel : interférence antérieure en propulsion (guidage asymétrique ; bout à bout asymétrique).
- Guidage en diduction (droit et gauche) :
  - fonctionnel : fonction canine ;
  - fonctionnel : fonction groupe ;
  - dysfonctionnel : interférence antérieure (verrouillage canin) ;
  - afonctionnel : interférence postérieure (travaillante, non travaillante).
- Guidage en rétraction :
  - fonctionnel : contact ORC sur prémolaire, plutôt symétrique, sans décentrage ;
  - dysfonctionnel : prématurité occlusale, contact postérieur (molaire) avec ou sans décentrage.
- Anomalie majeure de guidage : béance occlusale antérieure combinant les différentes anomalies de guidage.

peut être automatiquement ajustée pour éviter l'obstacle avec d'éventuelles contraintes myoarticulaires sur un terrain prédisposé. Les réactions aux interférences occlusales expérimentales sont variables (hyperactivité ou évitement) et s'atténuent rapidement dans le temps. Il semble rare qu'une interférence occlusale provoque une réaction d'hyperactivité musculaire, elle génère plutôt un réflexe d'évitement ; s'il y a hyperactivité musculaire, elle serait plutôt volontaire. Sur le plan dentaire, il est intéressant de rechercher la situation de surcharge « sans échappatoire » : imaginons une surcharge occlusale par interférence occlusale, dans un contexte de calage verrouillant (empêchant la migration), de parodonte dense (diminuant l'absorption), de tensions musculaires élévatrices et périorales majorant les contraintes, et l'on pourrait expliquer une certaine mylolyse (lésion cervicale non carieuse en encoche) ou certaine récession gingivale.

À l'heure actuelle, la nocivité de certaines combinaisons d'anomalies de l'occlusion est loin d'être prouvée, mais il n'est pas prouvé non plus qu'elles n'aient pas d'incidence pathogène. Cette observation conduit à une double recommandation thérapeutique :

- optimisation occlusale au cours d'un traitement dentaire : le principe de précaution veut que lors d'un traitement nous ayons comme objectifs de ne pas majorer les anomalies de l'occlusion existantes et de chercher à optimiser les fonctions occlusales. Cette optimisation occlusale se doit d'être efficiente, c'est-à-dire évaluée par le rapport ressources consommées/résultats stables (bénéfices/risques). Les résultats escomptés de l'équilibration occlusale étant soit hypothétiques, soit modestes, cette optimisation se fait à coût dentaire constant, c'est-à-dire que l'optimisation occlusale ne rend pas le traitement plus invasif que celui dicté par l'état du système dentaire ;
- pas d'équilibration occlusale préventive, invasive, par meulage, collage, coiffe ou orthodontie, sur un sujet asymptomatique en occlusion naturelle.

Fonction groupe ou fonction canine

La fonction groupe est une réalité physiologique s'établissant naturellement, progressivement. Elle est efficace sur le plan masticatoire, mais peut être peu économe des structures dentaires en générant plus de phénomènes d'usure (efficace mais peu efficiente).

La fonction canine est un concept thérapeutique parfaitement physiologique. Par sa simplicité, il facilite le traitement et donc diminue les risques iatrogènes.

La diduction contrôlée uniquement par la canine (fonction canine) ou la participation d'autres dents contiguës à la canine (fonction groupe) sont considérées comme des guidages fonctionnels, du fait qu'il n'existe pas d'interférence (le mouvement de translation n'étant ni dévié, ni empêché) [29]. La fonction groupe est une forme de guidage, sans doute efficace sur le plan masticatoire mais peu économe des structures dentaires (frottement). À l'inverse, une fonction canine excessive pourrait diminuer l'efficacité masticatoire [30] (ce qui ne paraît pas un drame dans nos sociétés à l'alimentation industrialisée) et serait éventuellement contraignante pour les ATM (limitation de la translation condylienne sagittale et augmentation du jeu transversal ou mouvement de Bennett) [24]. Si la fonction groupe est la situation le plus souvent rencontrée naturellement [25, 31], la fonction canine est le concept le plus simple à mettre en œuvre au plan thérapeutique. Plus nombreuses sont les dents susceptibles de rentrer en contact lors d'un mouvement de translation, plus complexe est la simulation au laboratoire, plus hasardeuse est l'équilibration clinique, et donc plus élevé est le risque de créer une interférence occlusale postérieure iatrogénique. Prétendre réaliser une restauration prothétique fixée bilatéralement ou unilatéralement équilibrée dans toutes les positions mandibulaires excentrées semble extrêmement présomptueux.

De fait, se référant à la logique de simplicité, en thérapeutique prothétique ou orthodontique, on recherche le plus souvent possible une fonction canine tout en pensant qu'il paraît souhaitable que ce « contrôle » canin ne provoque qu'une très faible désocclusion postérieure, et que cette désocclusion soit symétrique à droite et à gauche. Outre que la réalisation d'une fonction canine simplifie largement le travail de laboratoire, cet arrangement est aussi susceptible d'entraîner une facilitation neuromusculaire [32]. Ce n'est que face à une forte augmentation de la charge thérapeutique (moyens invasifs) générée par l'obtention d'une fonction canine que l'on choisit, par défaut, de créer ou de s'intégrer dans une fonction groupe. Toujours dans une logique de simplicité, cette dernière est la plus antérieure et la moins étendue possible, se rapprochant au maximum de la fonction canine.

Rappelons que par définition, en fonction groupe, il y a absence d'interférence occlusale.

Les surfaces de guidage doivent alors :

- être continues sur chaque dent concernée : une trace continue de la ligne de crête au point de l'OIM ;
- intéresser des dents contiguës, mais le moins de dents possible ;
- se situer sur les dents les plus antérieures possible, incluant préférentiellement la canine en dehors des cas de dysmorphoses squelettiques non corrigeables (Fig. 5 à 7).

Que penser du concept de l'« occlusion fonctionnelle »

La gnathologie aurait-elle oublié la mastication ? Lauret et Le Gall [33] ont souligné que le mouvement de réengrènement vers l'OIM d'un cycle masticatoire s'effectue avec une activation des muscles élévateurs, créant par définition une ascension mandibulaire qui majore les contacts occlusaux postérieurs (travaillants et non travaillants). Okeson et al. [34] l'avaient déjà montré en 1982 ; ils soulignaient qu'en occlusion naturelle la fréquence des contacts occlusaux du côté non travaillant passe de 29 à 88 % chez les sujets observés, s'il y a contraction des muscles élévateurs ou pression manuelle du praticien. En 1986, Woda [31] avait montré les trajectoires occlusales en sortie de cycle d'écrasement. Ce phénomène de rapprochement des tables occlusales postérieures est lié à la souplesse des structures (osseuses, articulaires, desmodontales). Ce phénomène d'ascension mandibulaire existe certes lors de la mastication, quelques minutes par jour, mais également et surtout dans les parafonctions comme le bruxisme ou le mâchonnement de chewing-gum. Dans ces conditions de contraction des muscles élévateurs, lors de la diduction on retrouve, chez la plupart des sujets, des contacts occlusaux postérieurs du côté travaillant et du côté non travaillant, quel soit le sens

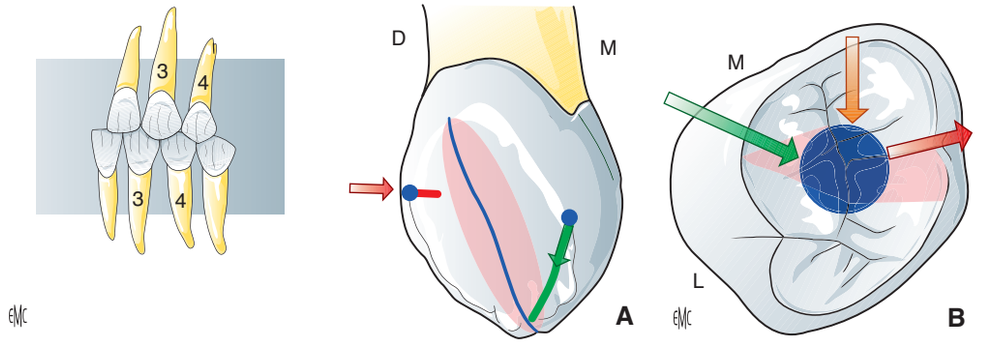

Figure 5. Guidage et classe 1 d'Angle.
A. Vue linguale d'une canine maxillaire gauche. Par sa position sur l'arcade et sa morphologie occlusale et radiculaire, la canine maxillaire est prédisposée à un rôle de pilotage économe de la dynamique : la crête proximale mésiale reçoit le contact en occlusion d'intercuspidation maximale (OIM) de la canine mandibulaire (point bleu) ; la crête mésiale sur le pan mésiolingual représente la zone de guidage (trajet vert) ; l'arête médiane (ligne bleue) souvent nette de sa face linguale la sépare en deux pans : mésial (M) et distal (D). Le plan incliné que représente le pan mésial induit des fonctions de guidage antériorisées ; la crête proximale distale reçoit la première prémolaire mandibulaire en propulsion.
B. Occlusion molaire (26 en vue occlusale). Le point bleu représente la cuspide centrovestibulaire de la première molaire en OIM ; la flèche verte représente sa trajectoire d'accès à l'OIM du côté non travaillant de la cuspide antagoniste, le long de l'arête transversale (en rose) ; la flèche rouge représente la trajectoire travaillante ; la flèche orange représente la trajectoire en rétropulsion. M : mésial ; L : lingual.

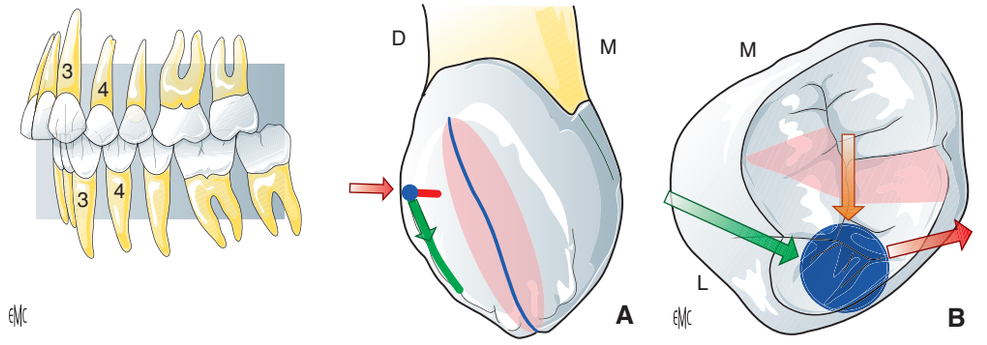

Figure 6. Guidage et classe 2 d'Angle.
A. Vue linguale d'une canine maxillaire gauche. La surface de guidage est située sur la face distale de la canine maxillaire (classe 2 totale) : la crête proximale mésiale reçoit le contact en occlusion d'intercuspidation maximale (OIM) de la canine mandibulaire (point bleu) ; la crête distale sur le pan distolingual représente la zone de guidage (trajet vert) ; cette zone de guidage se situe sur le pan distolingual en arrière de l'arête médiane (ligne bleue), ce pan distal constitue un plan incliné vers l'arrière, il induit une rétrofonction condylienne ; la crête proximale distale reçoit la canine mandibulaire en propulsion. D : distal ; M : mésial.
B. Occlusion molaire (26 en vue occlusale). Le point bleu représente la cuspide centrovestibulaire de la première molaire en OIM ; la flèche verte représente sa trajectoire d'accès à l'OIM du côté non travaillant ; la flèche rouge représente la trajectoire travaillante ; la flèche orange représente le mouvement de rétraction et la zone rose, l'arête transversale ou pont d'émail. M : mésial ; L : lingual.

du mouvement [35]. Le bruxisme montre qu'il ne s'agit pas d'un problème « centrifuge » ou « centripète », mais d'un problème de recrutement plus ou moins important de la puissance élévatrice. Mais il est juste de remarquer avec Lauret et Le Gall [33] que, lors du contrôle clinique, le mouvement d'incursion (retour vers l'OIM), est plus facile à faire exécuter par le patient, car il correspond au sens de déplacement habituel de son cycle masticatoire. Ces contacts postérieurs dits « fonctionnels », obtenus sous forte activation musculaire élévatrice, ne sont pas des interférences, car ils doivent toujours se produire en présence de contacts canins simultanés. Ces contacts excentrés, mais répartis sur plusieurs dents, sont peu traumatiques pour les dents, bénéfiques pour les ATM qu'ils protègent en cas de pression forte, brutale [36].

Mais réduire les fonctions occlusales à la seule parafonction masticatoire (chewing-gum) et focaliser essentiellement l'attention sur la présence de contact « accompagnant » au niveau de la cuspide distovestibulaire de la première molaire maxillaire semble être une vision étroite de la physiologie mandibulaire et de la participation de l'occlusion dans les fonctions manducatrices.

Comme concept thérapeutique, nous retiendrons la prédominance du contrôle canin en diduction, mais avec une faible désocclusion pour conserver une proximité occlusale postérieure susceptible de protéger l'ATM en cas de contrainte brutale. Cette désocclusion est vérifiée cliniquement en demandant au patient d'effectuer des diductions avec et sans recrutement des muscles élévateurs.

Hiérarchie du concept de guidage en occlusodontie

La stratégie thérapeutique occlusoprothétique se doit d'être globale et efficiente, elle suit une chronologie :

- elle replace, tout d'abord, les structures dans leur contexte biologique et psychosocial ;
- elle situe les aspects occlusaux dans un cadre squelettique (typologie), dans la relation intermaxillaire choisie comme position de référence ;
- elle définit des critères architecturaux de reconstruction occlusale (courbe occlusale par exemple) en harmonie avec ce cadre ;
- elle recherche des concordances fonctionnelles entre la cinématique des ATM et la cinématique occlusale (harmonie de d'inclinaison entre pente condylienne et pente canine) ;
- enfin, et seulement enfin, elle détermine les hauteurs cuspidiennes postérieures adéquates pour obtenir :

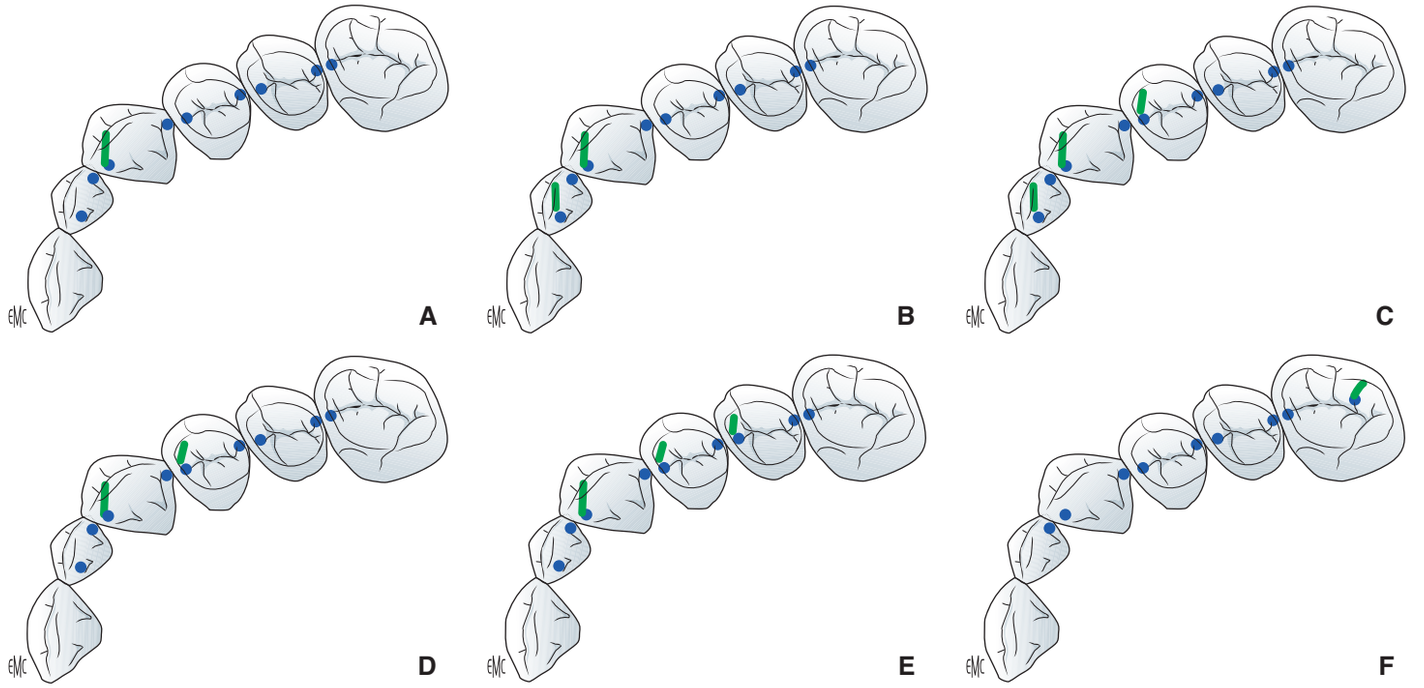

Figure 7. Fonction canine et différents types de fonction groupe en diduction gauche.
A. Fonction canine (vert) et tracés des contacts en occlusion d'intercuspidation maximale (bleu).
B. Fonction groupe antérieure : 2-3.
C. Fonction groupe mixte : 2-3-4.
D. Fonction groupe postérieure limitée : 3-4.
E. Fonction groupe postérieure étendue : 3-4-5-6.
F. Interférence postérieure travaillante sur 26.

- une prédominance des contacts antérieurs lors des mouvements de translation (qui assurent facilitation neuromusculaire et économie de contraintes),
- une désocclusion postérieure minimale (le rapprochement homogène des tables occlusales optimise la fonction d'écrasement),
- la possibilité de contacts occlusaux postérieurs uniquement lors d'une activation forte et brutale des élévateurs pour bénéficier d'un rôle de parapet occlusal protégeant les ATM.

Catégories d'occlusion

Dans les classifications des rapports dentomaxillaires, nous avons distingué les types squelettiques (relation anatomique des bases osseuses) et les types d'occlusion (relation anatomique dentaire statique). La description des anomalies de l'occlusion autorise une classification en « catégories occlusales » qui permet de définir globalement, en relation avec les expressions fonctionnelles, la situation du patient en normocclusion, occlusion fonctionnelle, malocclusion fonctionnelle ou malocclusion pathogène.

Normocclusion

Il s'agit d'un modèle de référence définissant l'occlusion idéale. La normocclusion est un modèle conceptuel, se voulant idéal, des relations occlusales statiques et cinématiques. Ce modèle n'est pratiquement jamais retrouvé naturellement : il représente uniquement un concept théorique à visée pédagogique que l'occlusion thérapeutique cherche à approcher. La normocclusion est enseignée non pour l'imposer à tous les patients, mais pour créer un cadre pédagogique de compréhension de la physiopathologie occlusale.

Occlusion fonctionnelle

Elle est caractérisée par des rapports d'occlusion proches de la normocclusion, respectant les caractères généraux des fonctions occlusales physiologiques (calage, centrage, guidage). L'occlusion fonctionnelle est le modèle que l'occlusion thérapeutique (prothétique ou orthodontique) cherche à atteindre :

- calage : la mandibule est stabilisée par l'affrontement d'au moins quatre ou cinq couples pluricuspidés antagonistes, bien répartis ; la stabilisation est sagittale (préférentiellement occlusion une dent/deux dents) et transversale (contact en opposition) ;
- centrage : le différentiel OIM-ORC montre le plus souvent une légère antéposition d'OIM, sans décentrage transversal mandibulaire ;
- guidage plutôt symétrique sans interférence postérieure, sans verrouillage antérieur ; pas de prématurité occlusale (contact molaire en ORC). La fonction groupe est fréquente.

Malocclusion fonctionnelle (anciennement dénommée « occlusion de convenance »)

Malgré la présence d'anomalies de l'occlusion, les rapports occlusaux permettent les fonctions orales sans générer d'atteinte structurelle de mauvais pronostic ou d'impotence fonctionnelle au moment de l'observation (eufonction).

Il peut exister des anomalies de l'occlusion :

- décentrage mandibulaire transversal inférieur à 1 mm pour une occlusion naturelle et une denture saine ; sagittalement, il peut atteindre plusieurs millimètres ;
- insuffisance de calage occlusal acquis progressivement ;
- réduction de l'enveloppe de mouvement (par interférence occlusale ou asymétrie de guidage) ;
- l'instabilité des organes dentaires résultant de ces anomalies ne doit pas générer de migrations dentaires rapides.

Cette relation occlusale adaptative correspond à une malocclusion établie, parfois naturellement, le plus souvent très progressivement, bien compensée, qui reste globalement à peu près stable dans le temps, avec de faibles anomalies de structures (usures, migrations légères et lentes, récessions). Son équilibre peut être fragile, aussi une décision d'un traitement occlusal étendu, si elle est prise, doit être justifiée par des arguments

cliniques solides et vérifiés. Par exemple, la simple motivation esthétique du patient n'exonère pas le praticien de toute responsabilité fonctionnelle.

> **“ *Point important***
>
> Corriger une malocclusion fonctionnelle impose d'apporter une forte justification, surtout si seule une correction invasive permet d'atteindre les critères de l'occlusion fonctionnelle.

Malocclusion pathogène

C'est une occlusion naturelle ou iatrogène présentant des dysfonctions occlusales avec altération structurelle et/ou impotence fonctionnelle, pouvant déclencher ou entretenir des troubles structurels ou dysfonctionnels (pathofonction). On note des atteintes structurelles (dents, ATM, os) ou des troubles musculoarticulaires récidivants.

> **“ *Point fort***
>
> **Classification des malocclusions**
> - Niveau 1 : anomalie sectorielle de calage (OIM fonctionnelle)
> - Niveau 2 : anomalie sectorielle de guidage (interférence occlusale et OIM fonctionnelle)
> - Niveau 3 : anomalie de calage (OIM non stable)
> - Niveau 4 : perturbation importante du plan d'occlusion (interférence et OIM non stable)
> - Niveau 5 : décentrage mandibulaire en OIM (OIM pathogène)
> - Niveau 6 : indication de modification de la DVO
> - Niveau 7 : instabilité structurelle de l'ATM (relation centrée non fonctionnelle)

La frontière entre malocclusion fonctionnelle et malocclusion pathogène reste individuelle. Elle est, vraisemblablement fortement influencée par le facteur psychocomportemental et les modifications brutales de l'occlusion (le plus souvent iatrogènes ou traumatiques).

Chez l'adulte, la décision d'un traitement occlusal étendu n'est justifiée que si preuve et contre-preuve sont établies avec la présence de symptômes persistants ou récidivants malgré une phase (bien suivie) de prise en charge non invasive. La décision d'un traitement occlusal étendu, sur un système dentaire sain, est très rare, jamais prise en première intention.

En revanche, il existe des anomalies de l'occlusion très nettes, concernant un nombre très limité d'éléments dentaires, pouvant être corrigées de manière simple, immédiate et durable (par exemple : dent de sagesse égressée créant une nette prématurité occlusale). Dans ce cadre, la décision de correction occlusale est justifiable, l'intervention est alors immédiate.

Dans cette catégorie de malocclusion pathogène, on distingue donc :
- malocclusion pathogène établie qui concerne un grand nombre d'unités dentaires dont le traitement est global, donc complexe. La prudence thérapeutique est de rigueur ;
- anomalie occlusale « d'évidence » caractérisée par une anomalie occlusale nette, d'apparition ou d'aggravation récente, concernant un nombre très limité d'éléments dentaires, qu'il est possible de corriger par des moyens très simples (c'est-à-dire meulage, collage, orthodontie mineure).

À l'heure actuelle, le critère essentiel de la décision d'intervention occlusale immédiate n'est pas de savoir si la malocclusion est un peu ou moyennement pathogène (puisque les preuves scientifiques sont absentes), mais de savoir si elle peut être corrigée avec des moyens simples, efficaces, stables et non invasifs.

> **“ *Point important***
>
> **Classification des catégories d'occlusion**
> - Normocclusion
>
> Modèle de référence définissant l'occlusion idéale, concept théorique à visée pédagogique
> - Occlusion fonctionnelle
> - Respect des caractères principaux des fonctions occlusales physiologiques (centrage, calage, guidage)
> - Objectif de l'occlusion thérapeutique
> - Malocclusion fonctionnelle
>
> Dysfonctions occlusales sans atteinte structurelle de mauvais pronostic ou d'impotence fonctionnelle (eufonction)
> Malocclusion pathogène
> Dysfonctions occlusales avec altération structurelle et/ou impotence fonctionnelle (pathofonction)
> On distingue
> - malocclusion pathogène établie : grand nombre d'unités dentaires concernées, traitement global complexe
> - anomalie occlusale « d'évidence » nette, ponctuelle, d'apparition ou d'aggravation récente, qu'il est possible de corriger par des moyens très simples

Références

[1] Orthlieb JD. Cadre diagnostique des dysfonctionnements de l'appareil manducateur (DAM). *Inf Dent* 2004;**86**:1196–203.

[2] McNeil C. Position optimale des condyles de l'articulation temporomandibulaire en pratique clinique. *Rev Int Parodont Dentist Rest* 1985;**6**:53–76.

[3] Seligman DA, Pullinger AG. The role of intercuspal occlusal relationships in temporomandibular disorders: a review. *J Craniomandib Disord* 1991;**5**:96–106.

[4] Baba K. Influence of alteration of occlusal relationship on activity of jaw closing muscles and mandibular movement during submaximal clenching. *J Oral Rehabil* 2000;**27**:793–801.

[5] Tallents RH. Prevalence of missing posterior teeth and intraarticular temporomandibular disorders. *J Prosthet Dent* 2002;**87**:45–50.

[6] Wang M. Missing posterior teeth and risk of temporomandibular disorders. *J Dent Res* 2009;**88**:942–5.

[7] Wattanachaia T. Functional lateral shift of the mandible effects on the expression of ECM in rat temporomandibular cartilage. *Angle Orthod* 2009;**79**:652–9.

[8] Rosner D, Goldberg GF. Condylar retruded contact position and intercuspal position in dentulous patients. Part II: patients classified by amnestic questionnaire. *J Prosthet Dent* 1986;**56**:359–68.

[9] Pullinger AG, Seligman DA. Quantification and validation of predictive values of occlusal variables in temporomandibular disorders using a multifactorial analysis. *J Prosthet Dent* 2000;**83**:66–75.

[10] Suzuki K. Mandibular lateral translation during symmetric mandibular function in relation to patterns of intracapsular derangement of TMJ. *Int J Stomatol Occlus Med* 2009;**2**:16–23.

[11] Mito T. Mandibular lateral translation during symmetric mandibular movement. *Int J Stomatol Occlus Med* 2009;**2**:24–31.

[12] Gausch K, Kulmer S. The role of retro-disclusion in the treatment of the TMJ patient. *J Oral Rehabil* 1977;**4**:29–32.

[13] Isberg AM, Isacsson G. Tissue reactions of the temporomandibular joint following retrusive guidance of the mandible. *Cranio* 1986;**4**:143–8.

[14] Pullinger AG. Multifactorial comparison of disk displacement with and without reduction to normal according to temporomandibular joint hard tissue anatomic relationships. *J Prosthet Dent* 2002;**87**:298–310.
[15] Rugh JD, Drago CJ. Vertical dimension: a study of clinical rest position and jaw muscle activity. *J Prosthet Dent* 1981;**45**:670–5.
[16] Orthlieb JD, Rebibo M, Mantout B. La dimension verticale d'occlusion en prothèse fixée. *Cah Prothèse* 2002;**120**:67–79.
[17] Rebibo M. Vertical dimension of occlusion: the keys to decision: we may play with the VDO if we know some game's rules. *Int J Stomatol Occlus Med* 2009;**2**:147–59.
[18] CNO. *Occlusodontologie : lexique*. Paris: Quintessence International; 2001.
[19] Ingervall B. Tooth contacts on the functional and non functional side in children and young adults. *Arch Oral Biol* 1972;**17**:191–5.
[20] Valentin C, Morin F. L'intercuspidation maximale : examen clinique. Caractères de l'intercuspidation maximum. *Cah Prothèse* 1982;**38**:101–16.
[21] Vallon D. Studies of occlusal adjustement therapy in patients with craniomandibular disorders. *Swed Dent J* 1997;**124**:9–57.
[22] Marklund S, Wänman A. A century of controversy regarding the benefit or detriment of occlusal contacts on the mediotrusive side. *J Oral Rahabil* 2000;**27**:553–62.
[23] Slavicek R. *Die funktionellen determinanten des kauorgans*. Wien: Verlag Zahnärztlich-medizinisches Shrifftum; 1984.
[24] Toubol JP, Michel JF. Le mouvement initial de Bennett : expérimentation clinique, conséquences thérapeutiques. *Cah Prothèse* 1983;**42**:69–87.
[25] Ogawa M. Effect of altered canine guidance on condylar movement during laterotrusion. *Int J Prosthodont* 1998;**11**:139–44.
[26] Selaimena CM. Occlusal risk factors for temporomandibular disorders. *Angle Orthod* 2007;**77**:471–7.
[27] Otake T. The role of posterior guidance under the altered anterior guidance. *J Oral Rehabil* 2002;**29**:1196–205.
[28] De Boever J, Carlsson G, Klinenberg I. Need for occlusal therapy and prosthodontic treatment in the management of TMD. Part I. Occlusal interferences and occlusal adjustment. *J Oral Rehabil* 2000;**27**:367–79.
[29] Orthlieb JD. La fonction de guidage : un modèle biomécanique pour un concept thérapeutique. *Cah Prothèse* 2004;**128**:55–64.
[30] Planas P. L'importance de la situation du plan d'occlusion. *Orthod Fr* 1988;**59**:755–69.
[31] Woda A. Quelques réflexions à propos de la cinématique occlusale et des contacts occlusaux. *Orthod Fr* 1986;**57**:501–7.
[32] Williamson EH, Lundquist DO. Anterior guidance: its effect on EMG activity of the temporal and masseter muscles. *J Prosthet Dent* 1983;**49**:816–22.
[33] Lauret JF, Le Gall M. La mastication. Une réalité oubliée par l'occlusodontologie ? *Cah Prothèse* 1994;**85**:31–46.
[34] Okeson JP, Dickson JL, Kemper JT. The influence of assisted mandibular movement on the incidence of nonworking tooth contact. *J Prosthet Dent* 1982;**48**:174–7.
[35] Laurent M, Laplanche O. Contacts occlusaux en diduction. *Inf Dent* 2000;**82**:451–6.
[36] Minagi S. Effects of balancing-side occlusion on the ipsilateral TMJ dynamics under clenching. *J Oral Rehabil* 1997;**24**:57–61.

J.-D. Orthlieb (orth.jd@numericable.fr).
L. Darmouni.
J. Jouvin.
A. Pedinielli.
Occlusodontologie, Faculté de chirurgie dentaire de Marseille, Université de la Méditerranée, 27, boulevard Jean-Moulin, 13555 Marseille cedex 5, France.
Pôle odontologie, Hôpital La Timone, Assistance publique–Hôpitaux de Marseille, Hôpital Nord, chemin des Bourrely, 13915 Marseille cedex 20, France.

Toute référence à cet article doit porter la mention : Orthlieb JD, Darmouni L, Jouvin J, Pedinielli A. Dysfonctions occlusales : anomalies de l'occlusion dentaire humaine. EMC - Médecine buccale 2013;0(0):1-11 [Article 28-160-B-11].

Disponibles sur www.em-consulte.com